

# Fallbericht: P 2: Ösophagusruptur

Fall-Nr.: FB-013

Erstellt: 2025-09-16 20:32:56

Zuletzt geändert: 2025-09-17 23:38:51

## Stammdaten

<b>Datum</b>	16.09.2025 (Di)
<b>Stichwort</b>	RET Aspiration
<b>Praxisanleiter</b>	Schmidt
<b>Teampartner</b>	FSJ Artin
<b>Darsteller</b>	FSJ

## Einsatzbeschreibung

Einsatzsituation:

Person in Gartenanlage beim Grillen ein Stück Steak gegessen, nun mehrfach erbrechend am Waschbecken.

Anamnese:

Fehldiagnose einer Atemwegsverlegung! Schläge auf Schulterblatt und Heimlichgriff.

Patientenschädigend.

Patient hatte durch das Schlucken eines Stückes Steaks eine Ruptur des Ösophagus - dadurch Blutung und Erbrechen.

## Maßnahmen & Verlauf

Verlauf:

Richtige Maßnahme wäre Ondesatron gewesen gegen das Erbrechen.

## xABCDE

Abs.	Befund	Maßnahmen
------	--------	-----------

## xABCDE - Details

<b>Cervikalstütze</b>	nein
<b>Pupillen (D)</b>	-

## SAMPLER

## Fotos

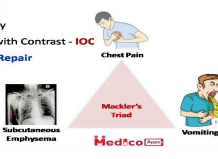
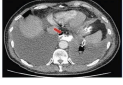

**Boerhaave Syndrome**  
→ **Esophageal Tear of Lower 1/3<sup>rd</sup>**

→ **Clinical Feature**  
→ History of Alcoholic / Binge Drinking  
→ Presents with Retching chest Pain & Syncope  
→ Chemical mediastinitis  
→ Pneumomediastinum

→ **Mackler's Triad** = Chest Pain + Vomiting + SC Emphysema

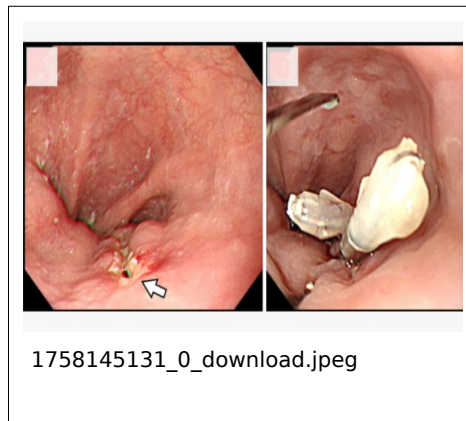
→ **Investigation**  
1. Chest X Ray  
2. Chest CT with Contrast - **IOC**

→ **Rx** - Surgical Repair



Subcutaneous Emphysema  
Mackler's Triad  
Vomiting

1758145115\_0\_312799701\_27219011  
71275556\_2610758688399444157\_n.j  
pg



## Dokumente (PDF)

- 1758145044\_0\_6d612e\_s-0034-1383218.pdf (2025-09-17 23:37:24) — Link: <https://notsan.rd-essen.de/d/f831e5c1>