

Fallbericht: T 9: SHT Bettsturz

Fall-Nr.: FB-005  
Erstellt: 2025-09-07 10:28:30  
Zuletzt geändert: 2025-09-07 17:38:05

Stammdaten

Datum01.09.2025 (Mo)  
StichwortRET HUNF  
PraxisanleiterAbnahme  
Teampartner  
Darsteller

Einsatzbeschreibung

Einsatzsituation:  
männlicher Patient (85 Jahre, 88 kg) im Pflegeheim, liegt in seinem Zimmer auf dem Fußboden vor dem Bett, Bettgitter sind oben.  
Anamnese:  
Pat ist unbeobachtet in der Nacht über das Bettgitter aus dem Bett gefallen, Kopfplatzwunde, keine Erinnerung an das Unfallgeschehen, Pat ist Dement, NRS = wegen Demenz nicht zu erheben.

Vitalwerte

Zeitpunkt HF	RR	AF	SpO <sub>2</sub>	Temp	GCS	BZ	Pup.	Bem.
Bei Eintre	112	182/98	18	94.00	37.0	12	115.00	Anisokori Pupillendi
ffen							e	fferenz!
Im Verlauf	134	139/79	18	92.00	36.0	13	115.00	Anisokori
f							e	

Maßnahmen & Verlauf

Spezielle Maßnahmen:  
Wundversorgung, Pupillencheck

Gefährdung: Falsche Zielklinik (bei Mittelgesichtsverletzung trotzdem NICHT primär MKG), SHT nicht erkannt

xABCDE

Abs.	Befund	Maßnahmen
x	o.p.B.	
A	o.p.B.	
B	o.p.B.	
C	o.p.B.	
D	Pupillendifferenz	
E	liegt schon länger auf dem Boden	

xABCDE - Details

WASB	wach
Haut	rosig
Rekap	< 2 Sek
x Befund	o.p.B.
Atemwege	frei
Cervikalstütze	nein
Auskultation	VAG bds

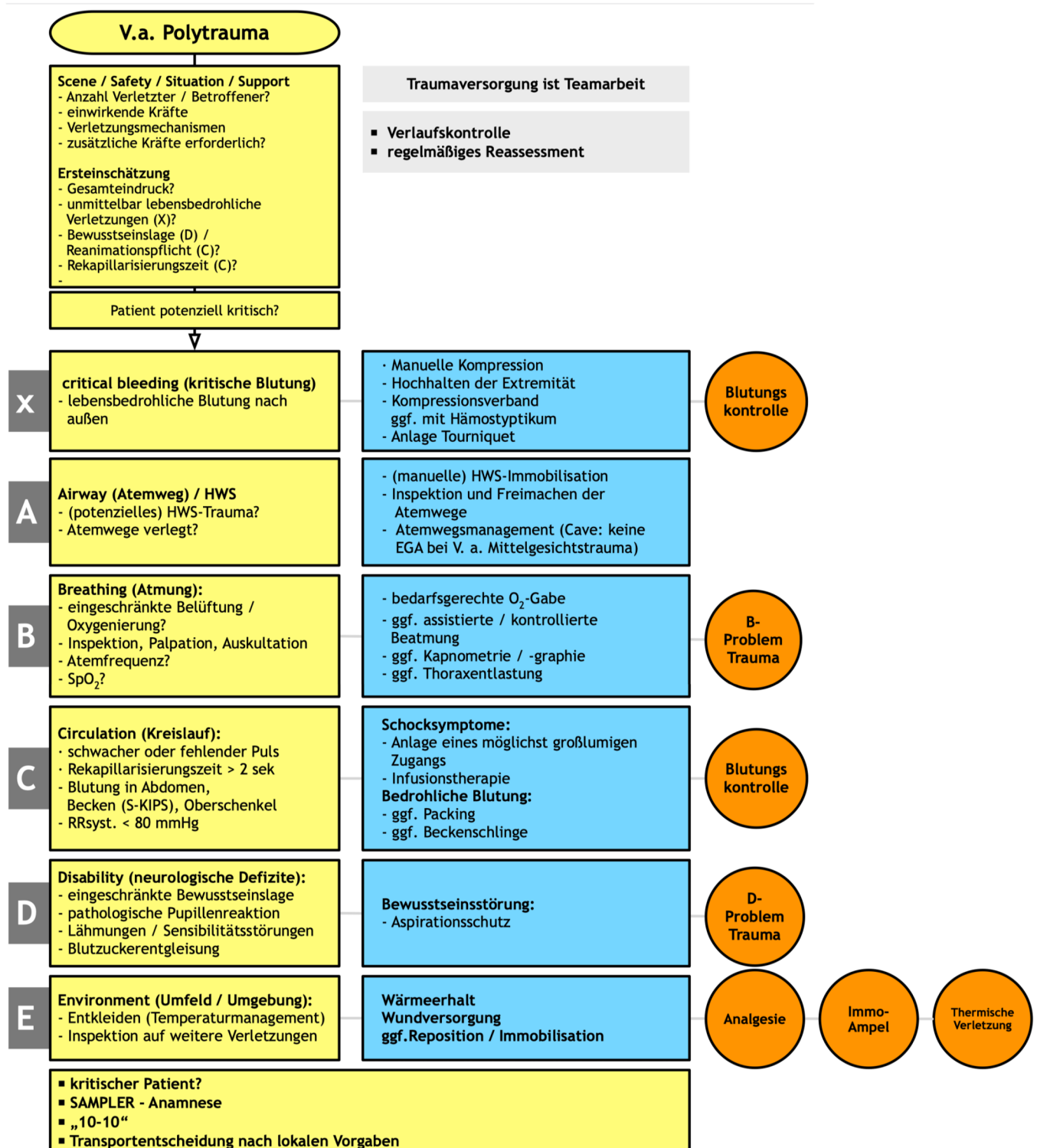
**EKG**  
**Zugang**  
**Neurol. Defizit**  
**Pupillen (D)**

Vorhofflimmern  
i.v.  
bekannte Demenz  
Anisokorie

**SAMPLER**

**A - Allergien**  
**M - Medikation**  
**P - Patientenakte/Vorerkr.**

keine  
Marcumar  
Lungenembolie 2010, Demenz



1757233745\_0\_img\_7839-t9.jpg